



# Sağlıklı Bir Yenidoğanın Dirseğinde Metisiline Dirençli *Staphylococcus aureus*'a Bağlı Gelişen Septik Artrit ve Osteomyelit

Methicillin-Resistant *Staphylococcus aureus* Acute Osteomyelitis and Septic Arthritis of the Elbow in A Healthy Newborn

Midhat Kuşkaya<sup>1</sup>(iD), Abdullah Ceylan<sup>2</sup>(iD)

<sup>1</sup> Özel Dora Hospital, Çocuk Sağlığı ve Hastalıkları Kliniği, İstanbul, Türkiye

<sup>2</sup> Özel Bölge Pendik Hastanesi, Çocuk Sağlığı ve Hastalıkları Kliniği, İstanbul, Türkiye

**Makale atfı:** Kuşkaya M, Ceylan A. Sağlıklı bir yenidoğanın dirseğinde metisiline dirençli *Staphylococcus aureus*'a bağlı gelişen septik artrit ve osteomyelit. J Pediatr Inf 2022.

## Öz

Akut septik artrit ve osteomyelit, yenidoğanlarda nadir görülen, sekel oluşumundan kaçınmak için hızlı tanı konulması ve tedavi edilmesi gereken hastalıklardır. Daha önce yayımlanmamış, 24 günlük sağlıklı yenidoğanda metisiline dirençli *Staphylococcus aureus*'a bağlı el bileğinde gelişen akut septik artrit ve osteomyelit olgusunu sunuyoruz. Fizik muayenesinde sağ kol dirseğinde lokal ısı artışı ve şişlik, sağ el spontan hareketlerinde kısıtlılık ve pasif el hareketlerinde ağrıya bağlı ağlama görüldü. Manyetik rezonans görüntülemeye dirsek eklemine sıvı artımı ve yumuşak dokularda şişlik saptandı. Artrotomi ve sonrasında altı hafta devam eden intravenöz antibiyotik tedavisine iyi cevap alındı. Hastamız literatürde bildiğimiz kadarıyla öncesinde sağlıklı olup, dirsekte metisiline dirençli *S. aureus*'a bağlı gelişen en küçük akut septik artrit ve osteomyelit olgusudur

**Anahtar Kelimeler:** Yenidoğan, osteomyelit, septik artrit, dirsek, sağlıklı

## Abstract

Acute osteomyelitis with septic arthritis, which is uncommon in neonates, needs to be quickly diagnosed and treated to avoid devastating sequelae. We herein report a case of osteomyelitis with septic arthritis of the elbow caused by methicillin-resistant *Staphylococcus aureus* in a 24 day old neonate with no preexisting disease is reported. Physical examination revealed swelling and local heat around the right elbow accompanied by the limitation of spontaneous movements of the right arm and painful crying with careful passive arm motion. A magnetic resonance imaging study revealed the presence of joint fluid in the elbow joint and swelling of soft tissues. Arthrotomy was done with intravenous antibiotic therapy for six weeks to which the child responded well. As far as we know, our case presented is the youngest patient in literature presenting with acute osteomyelitis with septic arthritis of the elbow who was previously healthy.

**Keywords:** Newborn, osteomyelitis, septic arthritis, elbow, healthy

## Giriş

Osteoartiküler enfeksiyonlar yenidoğanlarda nadir görülür. Yenidoğanda septik artrit ve osteomyelit tanısı koymak, diğer yaş grubundaki çocuklara kıyasla daha zordur. Yenido-

ğan anatomisi nedeniyle osteomyelit sıklıkla septik artrit ile birlikte görülür (1).

Tanı, özellikle yenidoğanlarda belirti ve bulguların az olması nedeniyle sıklıkla gecikir. İyi sonuçlar elde etmek ve sekel gelişiminden kaçınmak için erken tanı ve uygun tedavi şarttır.

## Yazışma Adresi/Correspondence Address

Midhat Kuşkaya

Özel Dora Hospital, Çocuk Sağlığı ve Hastalıkları Kliniği,  
İstanbul-Türkiye

E-mail: midhatkuskaya@gmail.com

En sık neden olan organizma *Staphylococcus aureus*'tur. Olguların çoğu hematogen yayılmadan kaynaklanır ve tipik olarak alt ekstremitelerin uzun kemiklerinin metafizinde görülür (%80). Daha az etkilenen bölgeler, omuz ve dirsek gibi üst ekstremiteleri içerir (2,3). Ayrıca yenidoğanlarda dirsek osteoartriti oldukça nadir görülür. İnsidansı tüm yenidoğan yatışlarının yaklaşık %6'sıdır (4). Komplike bir vajinal doğum, arter veya umbilikal ven kateterizasyonu, cilt enfeksiyonu, idrar yolu enfeksiyonları ve transplental enfeksiyonlar risk faktörleri olarak tanımlanmıştır (2). Olgumuzda yukarıda belirtilen risk faktörlerinden hiçbirisi yoktu.

Dirsek osteoartriti nadirdir ve literatürde az sayıda olgu bildirilmiştir. Bu olgu raporunda, önceden sağlıklı olan ve risk faktörü bulunmayan bir yenidoğanda, *S. aureus* enfeksiyonuna bağlı olarak dirsekte görülen daha önce yayımlanmamış bir akut osteomyelit ve septik artrit olgusu sunulmaktadır. Bu olguda hastalıktan öncelikle kuşkulandırılması ve erken tanısında, tedavisi çok başarılı bir şekilde yapılmıştır.

### Olgu Sunumu

Cerrahpaşa Tıp Fakültesi Hastanesi Acil Servisine 24 günlük, önceden sağlıklı olan bir erkek hasta huzursuzluk, sağ kol ve elde güç ve harekette azalma, emmede azalma, kilo kaybı ve kusma şikayetleriyle başvurdu. Fizik muayenede ağırlığı 3600 gr (%11 kilo kaybı) kaydedildi. Laboratuvar bulgularında C-reaktif protein (CRP): 8 mg/L (üst sınır 0.5 mg/L), kanda üre 110 mg/dL idi. İlk değerlendirme sonrası daha ileri tetkik ve tedavi için yenidoğan yoğun bakım ünitemize (YYBÜ) sevk edildi. Bebek; akraba olmayan ebeveynlerden, normal bir gebelik sonrası gebeliğin 38. haftasında elektif sezaryenle doğmuştu. Perinatal risk faktörü olmayan ve komplike olmayan bir gebelik geçiren 28 yaşındaki bir annenin ikinci çocuğuydu. Hasta doğumda 4040 gr (75 p) ağırlığındaydı, boyu 52 cm (75 p), baş çevresi 34 cm (50 p) idi. Apgar skorları birinci ve beşinci dakika sonrası sırasıyla 8 ve 9'du. Başvuru anında yapılan fizik muayenede arteriyel kan basıncı 65/30 mmHg, solunum sayısı 60-70/dk, vücut sıcaklığı 36.4°C, oksijen satürasyonu %95-99, nabız 140/dk ve kalp ritmikti, ek bir ses veya üfürüm yoktu. Karaciğer kostaların 2-3 cm altında, dalak 9-10 cm altında palpe edildi. Emme refleksi zayıftı. Fizik muayenede sağ kolda spontan hareketlerde kısıtlılık ve dikkatli pasif kol hareketinde ağrıdan ağlama ile birlikte sağ dirsek çevresinde şişlik ve lokal sıcaklık saptandı. Etkilenen tarafta Moro refleksi yoktu. Diğer fizik bulguları normal sınırlardaydı.

İlk laboratuvar değerlendirmesinde şu değerler bulundu: Kanda üre: 110 mg/dL (5-50 mg/dL), kreatinin 0.78 mg/dL (normal değer), CRP: 98 mg/L (0-10 mg/L), beyaz kan hücreleri (WBC):

23200/mm<sup>3</sup>, hemoglobin (Hb): 10.5 gr/dL, hematokrit (Hct): %29.3, alanin aminotransferaz (ALT): 205 IU/L, aspartat

aminotransferaz (AST): 135 IU/L, sodyum: 132 mmol/L, kan gazı: normaldi. Diğer laboratuvar sonuçları normaldi.

Ayakta direkt batın grafisinde gaz gölgelenmeleri dışında patoloji yoktu. Tam batın ultrasonunda (USG) hepatosplenomegali ve küçük bir karaciğer hemanjiyomu tespit edildi. Transfontanel ultrasonu normaldi.

Hastaneye yatışının ilk gününde, bebeğe yenidoğan sepsisi için ampisilin ve sefotaksim ile ampirik antibiyotik tedavisi uygulandı. Hastanın takipnesi vardı; 24 saat boyunca oksijen başlığı ile 4 L/dk oksijen desteğine gereksinim duyuyordu. Dehidrasyonu düzeltmek için intravenöz sıvı tedavisi uygulandı. Hastaya ortopedi konsültasyonu yapıldı. Ortopedik muayenede sağ biceps ve dirsek fleksör/ekstansörlerinde güçsüzlük, sağda biceps reflekslerinde azalma bulundu ve sağ elde Moro refleksi yoktu. Nöroloji konsültasyonunun ardından hasta fizyoterapiye yönlendirildi.

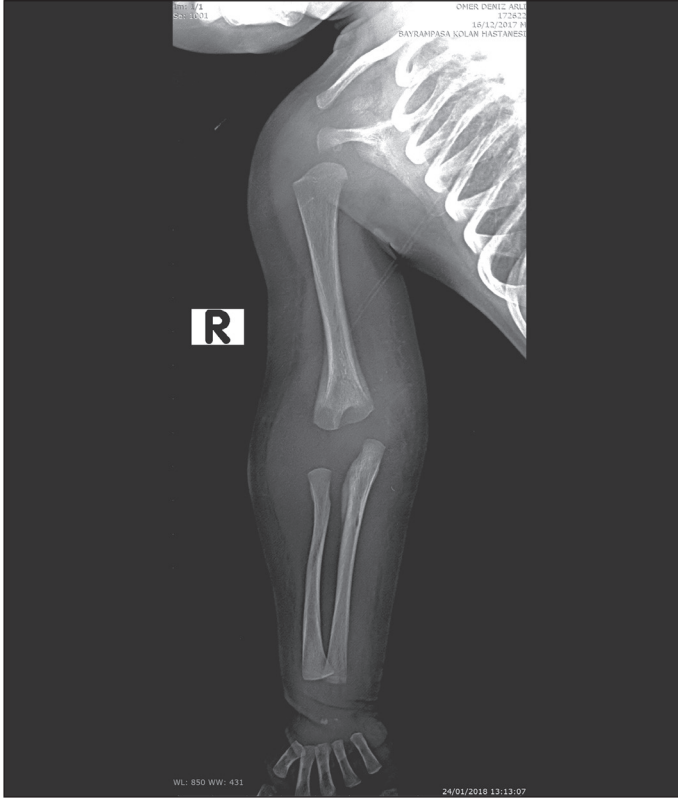
Ekokardiyografi, PFO varlığı dışında (2 mm çapında) normaldi.

Hastaneye ilk yatışında alınan kan kültüründe MRSA üredi. Bu nedenle ampisilin ve sefotaksim içeren antibiyotik tedavisi, vankomisin ve sefotaksim olarak değiştirildi.

Üçüncü günde takipne tamamen kayboldu. Aynı gün laboratuvar bulgularına göre CRP düzeyi 54 mg/L, kanda üre düzeyi 40 mg/dL idi. Ayrıca emme refleksleri de düzeldi. Bebek günde sekiz kez 30-35 ml anne sütü ile beslendi. Hasta tedaviye iyi yanıt vererek kilo aldı. ALT/AST seviyeleri sırasıyla 141 U/L ve 81 U/L'ye geriledi.

Yatışın 10. gününde, kan tahlili sonuçlarına göre CRP: 47.5 mg/L, ALT: 50 U/L, AST: 35 U/L idi. Ancak sağ dirsekteki aktif ve pasif hareket kısıtlılığı, şişlik, sıcaklık, kızarıklık, hassasiyet iki haftalık tedaviden sonra da devam etti ve CRP düzeyi 87 mg/L'ye yükseldi. Bunun üzerine hastaya yoğun bakıma yatışının 14. gününde radyografik ve manyetik rezonans görüntüleme (MRI) uygulandı. Düz radyografide distal humerus ve proksimal ulnada kalın, düzgün bir periost reaksiyonu görüldü (Şekil 1).

Etkilenen tarafın radyografisinde, lokalize yumuşak doku ödemine, intraartiküler sıvı birikimine bağlı eklem aralığında genişleme görüldü. Sinovyal kalınlaşmaya bağlı olarak dirsek eklemi çevresinde yumuşak doku şişliği kaydedildi. Sağ kol kasının ön kompartmanında düzgün periost reaksiyonu vardı (Şekil 1). Manyetik rezonans görüntülemesinde dirsek eklemi artritine eşlik eden sağ distal humerus osteomyeliti belirtileri bulundu, ayrıca temas noktasında yumuşak dokuda yüksek sinyal yoğunluğu vardı (Şekil 2a-2b). Dirseğin kontrastlı MR görüntülemesi medüller kemik iliğinde kontrast tutulumu, sağ ön kolda ödem, sinovyal yapılarda kalınlaşma ve komşu yumuşak dokuda belirgin yükseklikte sinyal yoğunluğunu

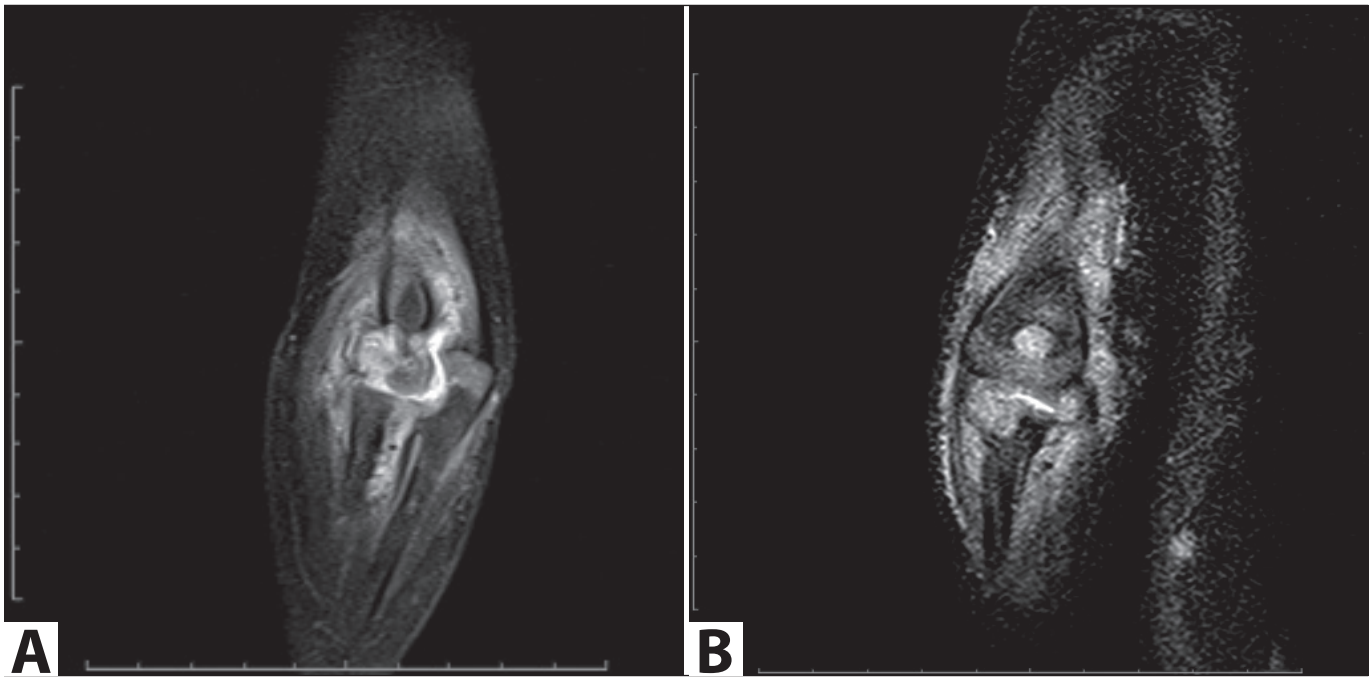


**Şekil 1.** Düz radyografide lokalize yumuşak doku ödemine, intraartiküler sıvı birikimine bağlı olarak eklem aralığında genişleme görülmektedir. Sinovyal kalınlaşmaya bağlı olarak dirsek eklemi çevresinde yumuşak doku şişliği kaydedilmiştir.

gösterdi (Şekil 3a-3b). Bununla birlikte, brakioradialis kası etkilenmemiştir.

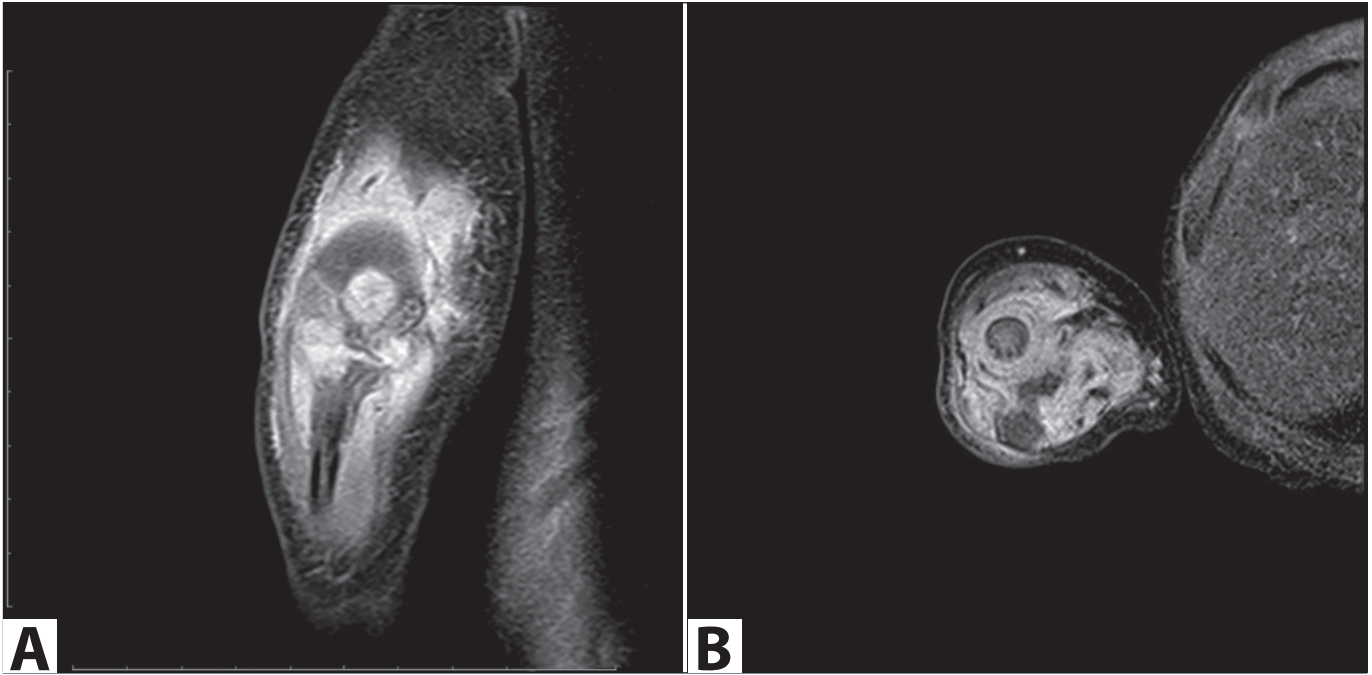
Kontrastlı T1 ağırlıklı MR görüntülemesinde radius, ulna ve humerusta metafizel düzensizlik ve periost reaksiyonu saptandı. MR görüntülemesinde ayrıca sağ dirseğin medial yüzünde birden fazla lenf nodu tespit edildi; en büyüğü 6 mm ebatındaydı. Sağ aksilladaki en büyük lenf nodu 2 cm civarında ölçüldü. Bulgular, septik artrit ve osteomyelit ile yumuşak dokularda enflamatuvar değişiklikler tanısını düşündürdü. Ek olarak, dirseğin koronal kontrastlı T1 ağırlıklı MR görüntülemesi, eklem efüzyonu ve komşu kaslarda sıvı birikimi ile birlikte enflamasyonun yayıldığını gösterdi (Şekil 3a-3b). Dolayısıyla akut kompartman sendromundan endişe edildi.

Pediyatrik ortopedi konsültasyonu sonrası hastaya acil sağ dirsek artrotomisi ve drenajı planlandı. Genel anestezi altında yapılan dirsekten lateral artrotomi ile dirsek eklemi 1 L izotonik salin solüsyonu ile, sıvı tamamen berrak akana kadar temizlendi. Kapsül kesildikten sonra mikroskopik inceleme ve kültür için sinovyal sıvıdan numuneler alındı. Kesi kapatıldı ve hasta sağ dirseğinde dren ile ameliyathaneden ayrıldı. Yenidoğan yoğun bakım ünitesinde takibe alındı. Vankomisin ve sefotaksim tedavisine toplam altı hafta devam edildi. Hasta antibiyotik tedavisine iyi yanıt verdi. Yatışının üçüncü haftasında hastanın CRP düzeyi düştü. Taburcu sırasında CRP düzeyi normal aralıktaydı. Manyetik rezonans görüntülemesinde sinovyal enflamasyon ve efüzyonun azaldığı kaydedildi. Kan



**Şekil 2.** Sağ dirseğin MR'si (koronal kesit) eklem efüzyonu, sağ ön kolda ödem, sinovyal yapılarda kalınlaşma ve komşu yumuşak dokuda belirgin yükseklikte sinyal yoğunluğu göstermektedir. Manyetik rezonans görüntülemesinde (MRI), osteomyelitte tanımlanan periost reaksiyonu.

**A.** Koronal T2 yağ baskılı görünüm, **B.** Koronal STIR sekansı.



**Şekil 3.** Dirsek Eklemi MR'si (kontrastlı) eklem efüzyonu, medüller kemik iliğinde kontrast tutulumu ve komşu kaslarda sıvı birikimi ile enflamasyonun yayıldığını göstermektedir. **A.** Koronal T1-ağırlıklı yağ baskılı kontrastlı, **B.** Aksiyel T1-ağırlıklı yağ baskılı kontrastlı.

ve idrar kültüründe üreme olmadı. Karaciğer fonksiyon testleri ve diğer biyokimya sonuçları normaldi. Tedavisi başarıyla tamamlanan hasta, sorunsuz bir şekilde hastaneden taburcu edildi; poliklinikte takibi planlandı. Klinikte de kol hareketleri normaldi, hasta iyiydi ve sağ elin Moro refleksi önemli ölçüde düzelmişti.

### Tartışma

Yenidoğanlarda osteoartiküler enfeksiyonlar nadir görülür. Septik artrit ve akut osteomyelit yenidoğanlarda nadir görülmekle birlikte tanısı erken konmaz ve tedavi edilmezse eklem yıkımı ve kemik büyümesinde bozulma gibi ciddi sekellere neden olabilir (5). Yenidoğanlar, immün sistemlerinin olgunlaşmamış olması nedeniyle nispeten bağıışıklık yetersizliğine sahiptir ve osteoartiküler enfeksiyonlara karşı duyarlıdır. Yenidoğanda septik artrit ve osteomyelit, spesifik olmayan semptomlara sahip karmaşık bir patolojidir. Daha büyük çocuklara kıyasla daha az klinik bulgu vardır ve bu nedenle osteomyelit ve artrit tanısı koymak daha zor olabilir (5). En yaygın ve tutarlı bulgu, etkilenen uzuvda spontan hareketlerin olmamasıdır (psödoparalizi) (6) 77 yenidoğanda dirsek osteoartritinin yaygın klinik bulguları ağrı (%90), motor bozukluk (%96), hassasiyet (%75) ve eritem (%45) olarak bildirilmiştir (7). Nitekim hastamızda bizi tanıya götüren en belirgin bulgular sağ dirsekte şişlik, hassasiyet, psödoparalizi ve pasif hareketler sırasında ağrı olmuştur.

Olguların çoğu hematogen yayılımdan kaynaklanır ve tipik olarak alt ekstremitelerin uzun kemiklerinin metafizinde görü-

lür (%80). Daha az etkilenen bölgeler, omuz ve dirsek gibi üst ekstremiteleri içerir.

Bildiğimiz kadarıyla, sağlıklı bir yenidoğanda dirsekte septik artrit ve osteomyelit bildirilen olgular çok nadirdir. Literatürde yenidoğanda dirsekte septik artrit ile birlikte osteomyelit bildirilen olgu sayısı çok azdır. Berberian ve arkadaşlarının 2010'da osteoartritli 77 neonatal hastanın dosyaları ile yaptığı retrospektif derleme, sadece altı hastada dirsekte osteoartrit raporlandığını göstermiştir (4).

Somford ve arkadaşları 2015'te 26 haftalık prematüre bir yenidoğanda sağ ayak bileği ve sol dirsek ekleminde artritli bir osteomyelit olgusu bildirmiştir (8).

Hass ve arkadaşları 2014 yılında dokuz aylık bir kız bebekte dirsekte *S. aureus*'a bağlı septik artrit olgusu bildirmiştir (9).

Bu çalışmalarda çocukların altta yatan bir hastalığı ve onları enfeksiyona duyarlı hale getirecek risk faktörleri olmasına rağmen, bizim sunduğumuz olguda ilişkili bir patoloji tanımlanmamıştır.

2015 yılında Abdullah Saleh Al Nafeesah, 11 aylık sağlıklı bir kız bebekte non-tifoidal *Salmonella* nedeniyle dirsekte tespit edilen ve cerrahi drenaj ile başarılı bir şekilde tedavi edilen *Salmonella*'ya bağlı bir septik artrit olgusu yayınlamıştır (10).

Bildiğimiz kadarıyla; sunduğumuz olgumuz, öncesinde sağlıklı olup dirsek osteoartriti ile başvuran literatürdeki en genç hastadır.

Komplike bir vajinal doğum, arter veya umbilikal ven kateterizasyonu, cilt enfeksiyonu, idrar yolu enfeksiyonları, transplasental enfeksiyonlar ve erken doğum risk faktörleri olarak tanımlanmıştır. Bu olgu raporunda sunulan olgunun böyle bir öyküsü bulunmamaktadır.

Osteomyelitli yenidoğanlarda en sık izole edilen organizmanın *S. aureus* olduğu bildirilmiştir. Septik artrite en sık yol açan organizmalar *S. aureus*, Grup B streptokok, koagülaz negatif stafilokoklar ve gram-negatif basillerdir (2,3). *Kingella kingae* özellikle çocukluk döneminde septik artritin seyrek görülen bir başka nedenidir (3). Bizim hastamızda literatürle uyumlu olarak kan kültüründe *S. aureus* üremiştir.

Neonatal osteomyelitli 300'den fazla olgunun bir derlemesinde, erkek yenidoğanların sayısı kızlardan daha fazla bulunmuştur (11,12).

Osteomyelit, metafiz ve epifiz arasındaki vasküler bağlan-tıların varlığı ile karakterize damarsal anatominin bir sonucu olarak, yenidoğanların yarısından fazlasında sıklıkla septik artrit ile birlikte bulunur. İyi sonuçlar elde etmek ve sekel gelişiminden kaçınmak için erken tanı ve uygun tedavi şarttır. Cerrahi drenaj ve antibiyotik tedavisi birlikte uygulanır. Genel olarak, izole septik artrit en az 2 ila 3 hafta tedavi edilmelidir, ancak *S. aureus*'a bağlı septik artrit genellikle 4 ila 6 haftalık antibiyotik tedavisi gerektirir. Olgumuzda hasta altı hafta süreyle intravenöz vankomisin (3 doza bölünmüş halde 45 mg/kg/gün) sefotaksim (3 doza bölünmüş halde 200 mg/kg/gün) ile tedavi edilmiştir. Yeterli antibiyotik tedavisine yanıt vermeyen çocuklarda cerrahi insizyon ve drenaj gerekebilir (13).

Açık artrotomi, hastalığın kesin tedavisidir. Konservatif tedavi ile eklem semptomlarının ve eklem içi basıncın hafifletilemediği durumlarda, en kısa sürede eklem açılmalıdır. Deshpande ve arkadaşları 2004 yılında 15 neonatal septik kalça artriti olgusunu inceledikleri derlemelerinde, artrotominin özellikle acil durumlarda, 72 saat beklemek yerine mümkün olduğunca erken yapılması gerektiğini belirtmişlerdir (14).

Laboratuvar tetkikleri de septik artrit ve osteomyelit tanısı koymaya yardımcıdır. C-reaktif protein osteoartrit tanısı için uygun bir belirteçtir, enfeksiyonun erken dönemde saptanması ve antibiyotik tedavisinin yönlendirilmesinde kullanılabilir. Sunulan olguda CRP 98 mg/L'ye yükselmiş ve ardından tedavide 0.5 mg/L'ye düşmüştür. Lökosit sayısı, ESR ve Prokalsitonin (PCT) gibi diğer laboratuvar bulguları, hastalığın ilerlemesini değerlendirmek için izlenebilir. Sunulan olguda WBC 23200/mm<sup>3</sup>'e yükselmiş ve ardından tedavide 6200/mm<sup>3</sup>'e düşmüştür. Başvuru sırasında PCT ve ESR düzeyleri sırasıyla 1.20 ng/mL ve 68 mm/saat idi. Taburcu öncesi tetkikte PCT ve ESR sırasıyla 0.2 ng/mL ve 3 mm/h'ye düşmüştür.

Bilgisayarlı tomografi taraması ve MR görüntüleme, tanıyı doğrulamak için kullanılacak diğer yöntemlerdir. Radyografi, osteoartrit şüphesi olan bir yenidoğanda genellikle ilk radyolojik incelemedir. Bununla birlikte, Deshpande'ye göre, radyografik iyileşme enfeksiyonun klinik iyileşmesinin gerisinde kalmaktadır, bu nedenle radyografiler klinik seyrin izlenmesinde yararlı olmayabilir (14). Manyetik rezonans görüntüleme, görüntüleme testlerinin en duyarlı türüdür. Manyetik rezonans görüntüleme ile osteomyelitte görülen değişiklikler erken dönemde tespit edilebilir ve ayrıca subperiosteal apse, yumuşak doku enfeksiyonu ve eklem efüzyonunun belirlenmesi mümkün olur. Hastamızın MR görüntülerinde dirsek eklemesinde eklem sıvısı ve yumuşak dokularda şişlik olduğu görülmüştür (Şekil 2,3). Hastamızda dirseğin septik artriti ile akut osteomyelit birlikte nadir görülen bir prezantasyonu bulunmaktaydı. Benzer olgular nadiren bildirilmiştir (8-11) ve bunlar erken doğum, umbilikal ven kateterizasyonu veya altta yatan hastalık gibi risk faktörleri ile ilişkilendirilmiştir.

### Sonuç

Mevcut olgu raporunda belirtildiği gibi, sağlıklı çocuklarda dirsekte septik artrit ile birlikte osteomyelit çok nadirdir. Tedavi hem cerrahi drenaj hem de yeterli düzeyde antibiyotik uygulanmasını gerektirir. Neonatologlar, pediyatristler ve pediyatrik ortopedistler, nadir görülse de sağlıklı yenidoğan bebeklerde osteoartritin görüntüleme ve kan kültürlerindeki bulguları da dahil tüm tanısal ipuçlarına daha fazla dikkat etmelidir. Yenidoğanda şüphenin yüksek tutulması ve bebeğin dikkatli bir şekilde izlenmesi, hastalığın erken tanısı ve ardından başarılı tedavisi için esastır. Zamanında antibiyotik tedavisi ve uygun cerrahi müdahaleler bu olguda başarılı sonuç getirmiştir.

### Teşekkür

Radyolog Dr. Özgür Çakır'a bu çalışmaya katkılarından dolayı teşekkür ederiz.

**Hasta Onamı:** Hasta onamı alınmıştır.

**Hakem Değerlendirmesi:** Dış bağımsız.

**Yazar Katkıları:** Fikir ve tasarım - MK; Dizayn - MK; Denetleme - MK, AC; Kaynaklar - MK, AC; Veri toplanması ve/veya işlemesi - MK, AC; Analiz - MK, AC; Literatür taraması - MK, AC; Yazıyı yazan - MK; Eleştirel inceleme - MK, AC.

**Çıkar Çatışması:** Yazarlar çıkar çatışması bildirmemişlerdir.

**Finansal Destek:** Yazarlar bu çalışma için finansal destek almadıklarını beyan etmişlerdir.

**Kaynaklar**

1. Offiah AC. Acute osteomyelitis, septic arthritis and discitis: differences between neonates and older children. *Eur J Radiol* 2006;60:221-32. <https://doi.org/10.1016/j.ejrad.2006.07.016>
2. Mc Pherson DM. Osteomyelitis in the neonate. *Neonatal Netw* 2002;21(2):9-22. <https://doi.org/10.1891/0730-0832.21.1.9>
3. Yagupsky P. Kingella kingae infections of the skeletal system in children: diagnosis and therapy. *Expert Rev Anti Infect Ther* 2004;2(5):787-94. <https://doi.org/10.1586/14789072.2.5.787>
4. Berberian G, Firpo V, Soto A, Lopez Mañan J, Torroija C, Castro G, et al. Osteoarthritis in the neonate: risk factors and outcome. *Braz J Infec Dis* 2010;14(4):413-8. [https://doi.org/10.1016/S1413-8670\(10\)70085-4](https://doi.org/10.1016/S1413-8670(10)70085-4)
5. Bos CF, Mol LJ, Obermann WR, Tjin a Ton ER. Late sequelae of neonatal septic arthritis of the shoulder. *J Bone Joint Surg (Br)* 1998;80:645. <https://doi.org/10.1302/0301-620X.80B4.0800645>
6. Friederiksen B, Christiansen P, Knudsen FU. Acute osteomyelitis and septic arthritis in the neonate. *Eur J Ped* 1993;152:577-80. <https://doi.org/10.1007/BF01954084>
7. Bulbul A, Uslu HS. Yenidoğan acilleri; Yenidoğanda Osteoartiküler Enfeksiyonlar, in: Neonatal emergencies; osteoarticular infections in the newborn. İstanbul Tıp Kitabevi: İstanbul, 2014; pp: 297-300.
8. Somford MP, Hulbers MHW, Schuppen S, Struijjs PAA, Van Lee R. Multifocal osteomyelitis in a neonate. *J Orthop Res Physiother* 2015;1(3):1-4. <https://doi.org/10.24966/ERP-2052/100015>
9. Tabea H, Mark SG, Carlo C. Septic arthritis of the elbow with streptococcus pneumoniae in a 9 month-old girl. *BMJ Case Report* 2014;9-12. <https://doi.org/10.1136/bcr-2014-205204>
10. Al Nafeesah AS. Nontyphoidal salmonella septic arthritis of the elbow in a healthy infant. *PAMJ* 2015;22:357. <https://doi.org/10.11604/pamj.2015.22.357.7680>
11. Fox L, Sprunt K. Neonatal osteomyelitis. *Pediatrics* 1978;62:535-42. <https://doi.org/10.1542/peds.62.4.535>
12. De Boeck H. Osteomyelitis and septic arthritis in children. *Acta Ortho Belg* 2005;71:505-15.
13. Sharif I. Current treatment of osteomyelitis. *Ped Rev* 2005;26:38-9. <https://doi.org/10.1542/pir.26.1.38>
14. Deshpande SS, Taral N, Modi N, Singrakhia M. Changing epidemiology of the neonatal septic arthritis. *J Orthop Surg (Hong Kong)* 2004;12:10-3. <https://doi.org/10.1177/230949900401200103>