

## Radyolojik Değerlendirme

### X Ray-evaluation

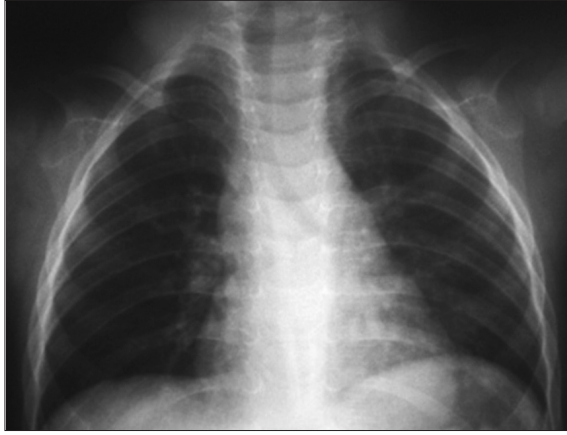
Solmaz Çelebi, Zeynep Yazıcı\*

Uludağ Üniversitesi Tıp Fakültesi Çocuk Sağlığı ve Hastalıkları Anabilim Dalı, Çocuk Enfeksiyon Hastalıkları Bilim Dalı

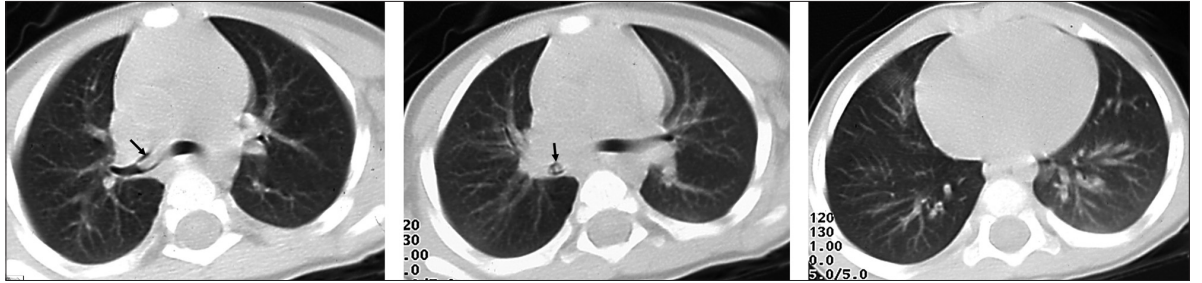
\*Uludağ Üniversitesi Tıp Fakültesi Radyoloji Anabilim Dalı, Bursa, Türkiye

### Kısa Özet

16 aylık, erkek hastanın başvurudan 3 ay önce çekirdek yerken aniden morarma ve öksürük şikayeti olduğu öğrenildi. Bu olaydan beri sık sık tekrarlayan hırıltılı solunum ve öksürük atakları mevcuttu.



**Resim 1.** Başvuru anında çekilen arka-ön göğüs röntgenogramında, sağ akciğer alt zon sola kıyasla hafif oligemik görünüyor. Sağ yan aşağıda yapılan dekübit röntgenogramında belirgin bir hava hapsi izlenmedi.



**Resim 2.** Yabancı cisimi düşündürür semptomların (hışıltı, ekspiryum uzunluğu ve öksürük) devam etmesi, allerji ve enfeksiyon bulgusunun olmaması nedeniyle yapılan toraks bilgisayarlı tomografisinde, karina seviyesinden ve bir altından geçen kesitlerde (A ve B) sağ ana bronş distalinden intermediyet bronş ağzına uzanan, lümeni kısmen oblitere eden bir opasite izleniyor. Daha alt kesimden geçen kesitte (C), sağ akciğer orta ve alt lobların sola kıyasla daha lüsent olduğu görülüyor. Hastanın öyküsü ile birlikte radyolojik bulgular, yabancı cisim aspirasyonu ile uyumlu. Daha sonra yapılan bronkoskopide, sağ ana bronş ağzında boylamasına uzanan ay çiçeği çekirdeği saptandı

#### Yazışma Adresi Correspondence Address

Dr. Solmaz Çelebi  
Uludağ Üniversitesi  
Tıp Fakültesi Çocuk Sağlığı  
ve Hastalıkları Anabilim  
Dalı, Çocuk Enfeksiyon  
Hastalıkları Bilim Dalı  
16059 Görükle, Bursa,  
Türkiye  
Tel.: +90 224 295 04 25  
Faks: +90 224 442 87 49  
E-posta:  
solmaz@uludag.edu.tr