

Memede Kızarıklık ve Kitle ile Başvuran Hasta

A Patient with Breast Mass and Hyperemia

Berna Aktürk, Solmaz Çelebi

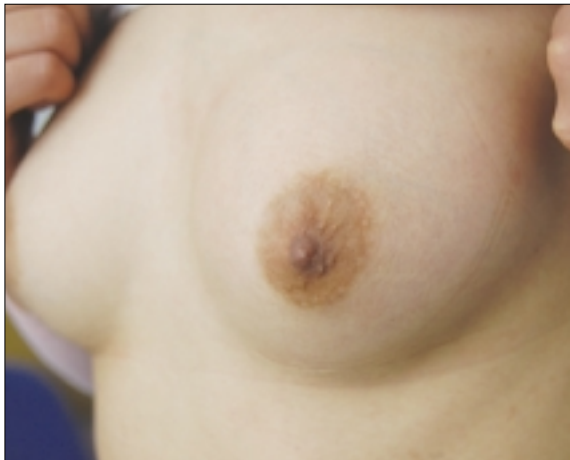Uludağ Üniversitesi Tıp Fakültesi Çocuk Sağlığı ve Hastalıkları Anabilim Dalı

*Çocuk Enfeksiyon Hastalıkları Bilim Dalı, Bursa, Türkiye

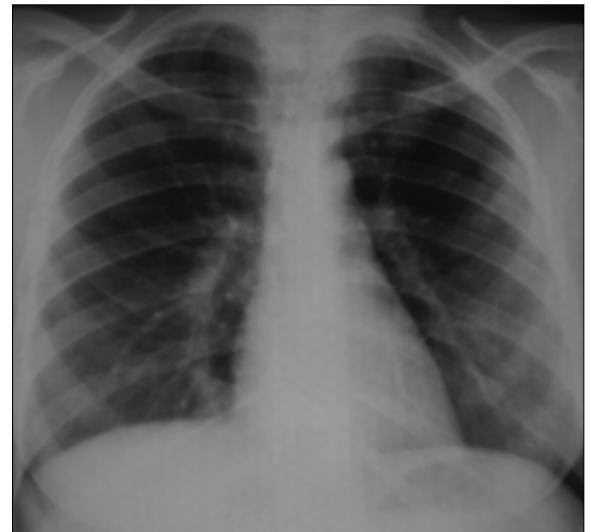17 yaşında kız hasta sol meme ve göğüs ağrısı yakınması ile polikliniğe başvurdu. Son iki aydır göğüste ağrı ve sıkışma hissi olduğu, öksürük, balgam çıkartma ve ateş yüksekliği olmadığı öğrenildi. Hastanın bu şikayetlerle bir ay önce başvurduğu merkezde çekilen meme ultrasonografisinde, her iki memede normal fibrokistik meme paterni ve sol meme retromamarian bölgede, dominant olarak üst dış kadranda izlenen ancak diğer kadrana da uzanan posteriora 4 cm derinliğe ulaşan ve toraks boşluğuna fistül traktı ile uzandığı izlenimi veren heterojen kolleksiyon alanı, abse formasyonunu temsil edebilir şeklinde yorumlanmış. Bunun üzerine çekilen toraks bilgisayarlı tomografisinde (BT), sağ akci-

ğer orta lob medial segmentte interstitial yerleşimli nonspesifik enfeksiyon lehine retikülonodüler dansite artımları, sol anterior göğüs duvarında 7x6x3 cm boyutlarında düzgün konturlu kistik lezyon saptanmış ve ayırıcı tanıda abse, hematoma ve yumuşak doku tümörleri olabilir şeklinde yorumlanmış. Hastaya herhangi bir tedavi verilmeden tarafımıza yönlendirilmiş.

Hastanın özgeçmişinde sık sinüzit enfeksiyonu geçirdiği ve 8 yaşında suçiçeği geçirdiği öğrenildi. Ailede tüberküloz öyküsü ve hayvanlarla yakın temas öyküsü mevcut değildi. Yapılan fizik muayenesinde genel durumu iyi, ateşi 36,5° C olarak



Resim 1. Olgunun fotoğrafı



Resim 2. Akciğer grafisi

Yazışma Adresi

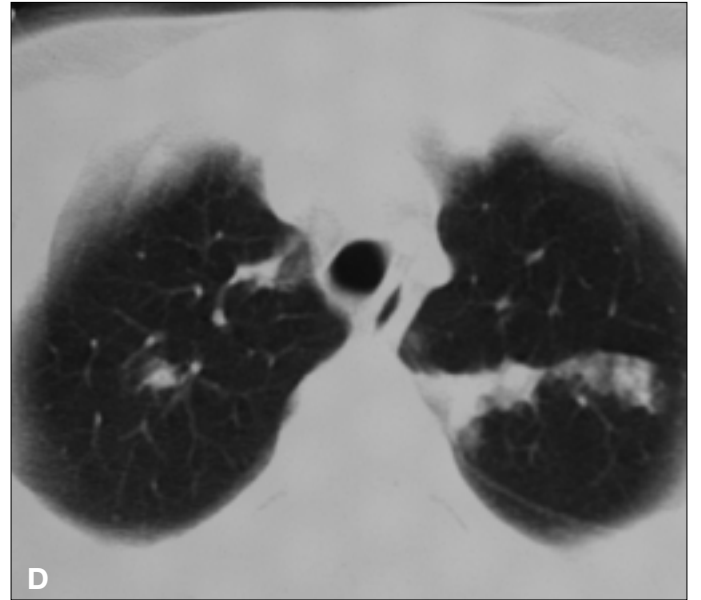
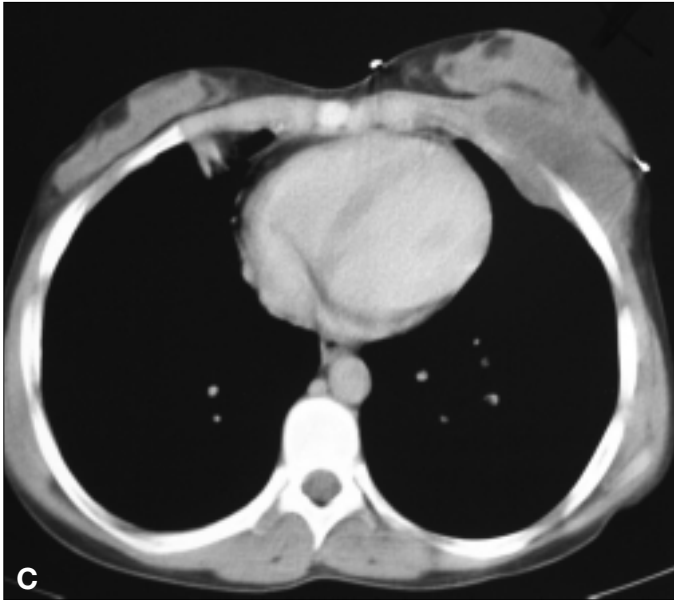
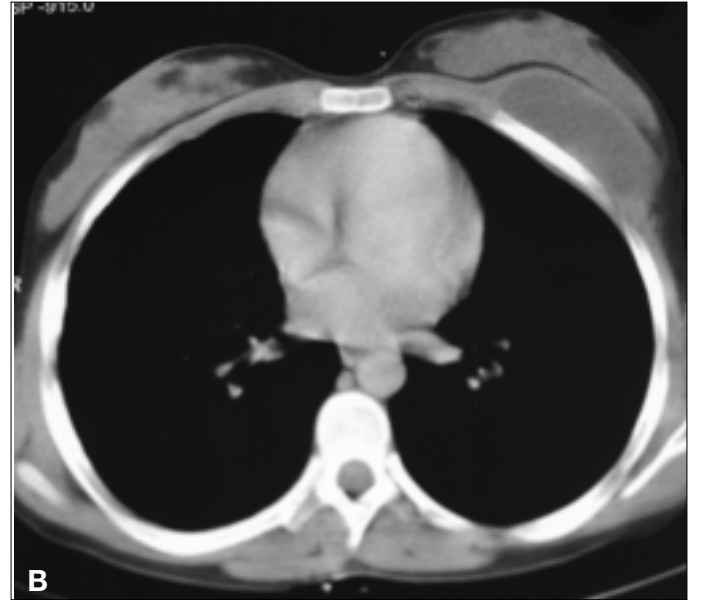
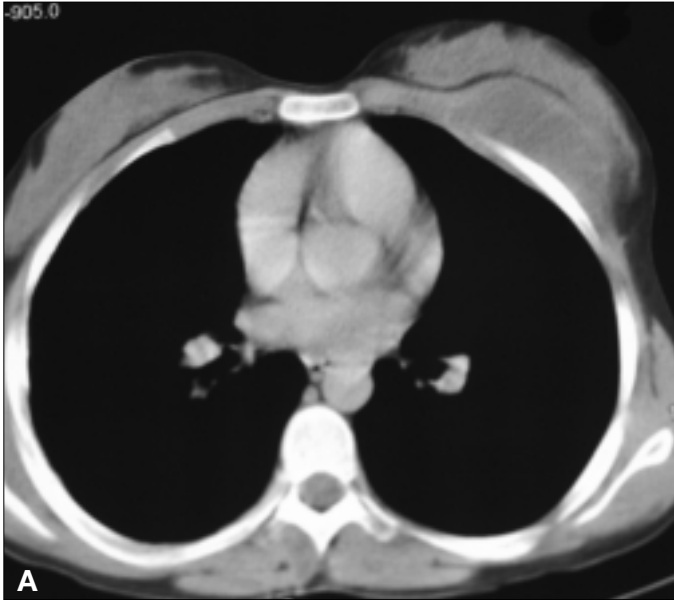
Correspondence Address

Dr. Solmaz Çelebi
Uludağ Üniversitesi
Tıp Fakültesi Çocuk Sağlığı
ve Hastalıkları Anabilim
Dalı, Çocuk Enfeksiyon
Hastalıkları Bilim Dalı
16059 Görükle, Bursa,
Türkiye
Tel.: +90 224 295 04 25
Faks: +90 224 442 87 49
E-posta:
solmaz@uludag.edu.tr

Not: Olgunun tartışması 87. sayfada devam etmektedir.

saptandı, servikal, submandibular, aksiller, supraklavikular lenfadenomegali yoktu. Sol meme sağdan daha büyük görünümdeydi, sol meme üst dış kadranda 6x6 cm boyutlarında sert, göğüs kafesine fikse, hareketsiz kitle mevcuttu. Muayene sırasında dokunmakla ağrı, hiperemi ve ısı artışı saptanmadı. Sağ akciğer bazalde yer yer solunum seslerinin

azalma ve sibilan ronküsler mevcuttu. Laboratuvar testlerinde Hb: 11,9 g/dl, beyaz küre 5190/mm³, eritrosit sedimentasyon hızı (ESH) 24 mm/saat ve C reaktif protein (CRP) negatif olarak saptandı. Fotoğrafı, akciğer grafisi ve bilgisayarlı tomografi görüntüleri (Resim 1, 2, 3A, 3B, 3C ve 3D) görülmekte olan hastada tanınız nedir?



Resim 3. Toraks bilgisayarlı tomografisi